Aus dem Pathologischen Institut des Krankenhauses
Charlottenburg-Westend

Über Mißbildungen der Kranzarterien und ihre Beziehungen zu Zirkulationsstörungen und plötzlichem Tod

Inaugural-Dissertation
zur
Erlangung der Doktorwürde
an der
Friedrich Wilhelms-Universität
zu Berlin.

Vorgelegt von
Ernst Born
aus Magdeburg

Tag der Promotion: 15. 4. 1934.

296

Gedruckt mit Genehmigung
der
Medizinischen Fakultät der Universität Berlin.

Dekan: Prof. Dr. Gocht.
Referent: Prof. Dr. Walter Koch.
Korreferent: Prof. Dr. Roessle.

R. UNIV.
BIBLIOTHEEK
LEIDEN

Digitized by the Internet Archive
in 2026

https://archive.org/details/IA41550810_0104

Die Kasuistik der Mißbildungen der Kranzarterien des Herzens bezüglich Zahl, Abgang und Verlauf der Gefäße ist keine sehr große, wenn man die immer wiederkehrenden Typen berücksichtigt und nicht gerade die sehr stark schwankenden Verlaufsarten der weiteren Verzweigungen der Kranzarterien im Auge hat. Die wesentlichsten Mißbildungen, die beschrieben wurden, sind folgende: Abgang der rechten oder linken Kranzader aus der Arteria pulmonalis bei meist normalem Abgang der anderen Arterie. Bei diesen Fällen hat es sich entweder um nicht lebensfähige Feten mit gleichzeitigen schweren anderen Herzmißbildungen gehandelt, oder die Neugeborenen hatten doch nur eine relativ kurze Lebensdauer von einigen Monaten (in einem Fall allerdings von $2^1/_2$ Jahren) aufzuweisen. Ferner kommt in Frage, daß nur eine Kranzarterie die gesamte Versorgung des Herzens übernimmt und in entsprechend stärkerer Ausbildung eine Verzweigung um das ganze Herz erkennen läßt. Es fehlte dann zumeist das andere Ostium in der Aortenwurzel völlig, oder aber das Ostium konnte noch durch eine Grübchenbildung, unter Umständen auch durch einen winzigen Gefäßast als rudimentäre Coronararterie aufgedeckt werden. Es kann sowohl die rechte (und diese häufiger) wie die linke Kranzarterie fehlen. Es ist zuweilen vermerkt worden, daß beide Kranzarterien aus einem Ostium entsprangen. Diese Angabe scheint aber nicht ganz den Tatsachen zu entsprechen. Soweit die Beschreibungen eine Beurteilung zulassen, war eben doch das zweite Gefäß seiner Verlaufsart nach nichts anderes als ein besonders kräftig angelegter oder funktionell kräftig gewordener Seitenast des Hauptgefäßes, das seine natürliche Verlaufsrichtung hatte, und dieser Seitenast pflegte sich nicht in die natürlichen Verlaufsbahnen

der fehlenden Arterie einzufügen, sondern hatte in größeren Abschnitten geradezu umgekehrte Stromrichtung. Nicht selten zeigen solche Einzelarterien noch die Besonderheit, daß sie, der Stromrichtung der Aorta folgend, einen besonders hohen Abgang aus der Aortenwandung haben, der bis 2 cm und vielleicht noch mehr über die normale Abgangsstelle am oberen Rande des Sinus Valsalvae hinaufgerückt sein kann. Diese Mißbildung kann auch für einen Arterienabgang bestehen, wenn die andere

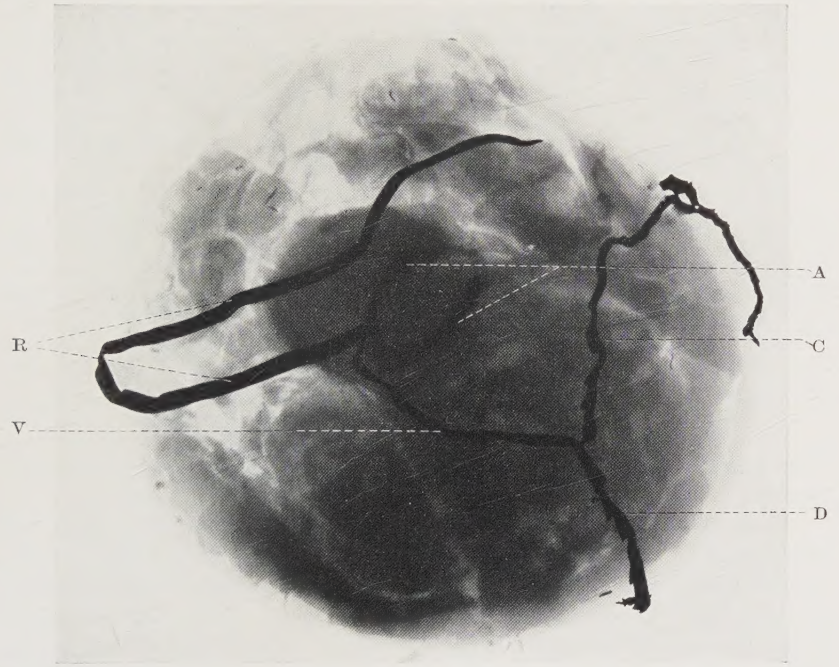

Abb. 1. Röntgenbild des Leichenherzens schräg von oben (basal apical) Kranzgefäße mit Bleistreifen ausgelegt. A Aortenostium, R rechte Kranzarterie, D Ramus desc. ant., C Ramus circumfl., V verbindender Septumast zwischen rechter Coronarmündung und Descendens und Circumflexa.

erhalten ist. Auf gewisse Besonderheiten des Coronararterienabganges bei zweiklappigen Aorten kommen wir später noch zu sprechen.

Damit sind die wesentlichsten Mißbildungen der Kranzarterien — wiederum abgesehen von den bekannten Variationen im peripheren Verlauf — aufgezählt.

Wir möchten im folgenden nun auf 2 besonders eigenartige, kaum bekannte Mißbildungstypen hinweisen. Dies vor allem auch deshalb, weil die besondere Verlaufsform einer Kranzarterie in einem unserer Fälle wahrscheinlich die Ursache für plötzlichen Tod gewesen ist. Außerdem hatten wir Gelegenheit, bei besonderen Abgangsformen der Kranz-

arterien, die als Mißbildungen anzusprechen waren, schwere oder ergänzende Zirkulationsstörungen zu beobachten, die einer Mitteilung wert erscheinen.

Bei dem ersten Fall (Sekt.-Nr. 204/33) den wir mitteilen möchten, lagen folgende Verhältnisse vor. Großes, stark fettbewachsenes Herz (Abb. 1) von 750 g Gewicht eines 54jährigen Mannes mit starker Arteriosklerose und arteriosklerotischer Gangrän eines Beines, der an Empyem nach Lungengangrän verstorben ist. Die Kranzarterien, die wegen arteriosklerotischer Stenose zu ausgedehnter Schwielenbildung des linken Ventrikels geführt hatten, haben einen besonderen Verlauf. Die Versorgung beider Kranzarterien beginnt aus einer gemeinsamen Mündung in der rechten vorderen Klappentasche der Aorta. Von hier aus zieht die rechte Kranzarterie (Abb. 1, R) in gewöhnlichem Verlauf unter dem rechten Herzohr entlang im Sulcus coronarius nach hinten und verläuft hier im Sulcus bis über die Mittellinie hinaus und versorgt außer dem rechten Ventrikel nach Abgabe der Descendens post. noch große Abschnitte der Hinterwand des linken Ventrikels bis in die Nähe der linken Herzkante.

Mit der rechten Kranzader gemeinsam entspringt ein an Kaliber eher noch stärkerer Ast (Abb. 1, V), der sich sofort nach unten zwischen Aorta und Conus pulmonalis in das Ventrikelseptum einsenkt und nach einem Verlauf von etwa 6 cm unterhalb des Klappenansatzes der Pulmonalis in die vordere Zwischenkammerfurche eintritt und die übliche subepikardiale Lage erreicht. Hier setzt sich dieser Ast einerseits in den Ramus descendens anterior (Abb. 1, D) fort, der in üblicher Weise zur Herzspitze zieht. Gleichzeitig bildet er die Fortsetzung eines der Arteria circumflexa entsprechenden Gefäßes. Dieser, der Circumflexaast (Abb. 1, C), steigt von der Abgangsstelle aus dem Septumast bogenförmig zum linken Herzohr hinauf, zieht dicht unterhalb des linken Herzohrs in der Kranzfurche entlang und läuft an der linken Herzkante in Endästen aus. An die Aorta kommt er nur bis auf 2 cm Nähe heran, und es bestehen keinerlei Verbindungen zur Aorta, die wie erwähnt, überhaupt nur ein Coronarostium hat.

Nach Durchsicht des Schrifttums ist es uns gelungen, zwei, bzw. drei ähnliche Fälle aufzufinden, die diesem an die Seite gesetzt werden können. Am meisten ähnelt ihm der Fall von *Kintner* [1], der über den Herzbefund bei einem 65jährigen Manne, der an Lungenentzündung nach Prostataoperation gestorben war, berichtet. Bei diesem Herzen fehlte ebenfalls der Anfangsteil der linken Coronaria, und es wird, ähnlich wie bei unserem Fall, weiter berichtet, daß, anscheinend zwar nicht im Abgangsostium, aber bald nach dem Ursprung der rechten Kranzarterie, ein Ast abzweigte, der unterhalb der Arteria pulmonalis in der Muskulatur des rechten Ventrikels verlief, im Sulcus longitudinalis anterior an die Oberfläche kam und hier sich in Ramus descendens und circumflexus aufteilte.

Bei dem zweiten Fall von *Gallavardin* und *Ravault* [2] bestand ebenfalls nur eine rechte Coronaröffnung, die durch einen Sporn unterteilt war. Aus ihr ging eine normal verlaufende rechte Kranzarterie ab, während der zweite abgehende Ast sich in die Ventrikel- bzw. Conusscheidewand unterhalb der Pulmonalklappe einsenkte, um sich nach Austritt aus der Muskulatur zwischen Conus pulmonalis und rechtem Herzohr in den Ramus descendens anterior und circumflexus in der natürlichen Verbreitung zu verzweigen.

In einem dritten Fall aus dem Schrifttum (*Bochdalek* [3]) ist einerseits die eben erwähnte besondere Verlaufsform eines Coronararterienastes beschrieben. Andererseits findet sich bei einem weiteren großen Hauptast eine Lageanomalie, die nach den Schilderungen Beziehungen zu den beiden Fällen hat, dessen atypischen Gefäßverlauf wir folgen lassen wollen.

In dem *Bochdalek*schen Fall bestand nur die rechte Coronarmündung, aus der drei Gefäße entsprangen. Ein Ast entsprach in seinem Verlauf

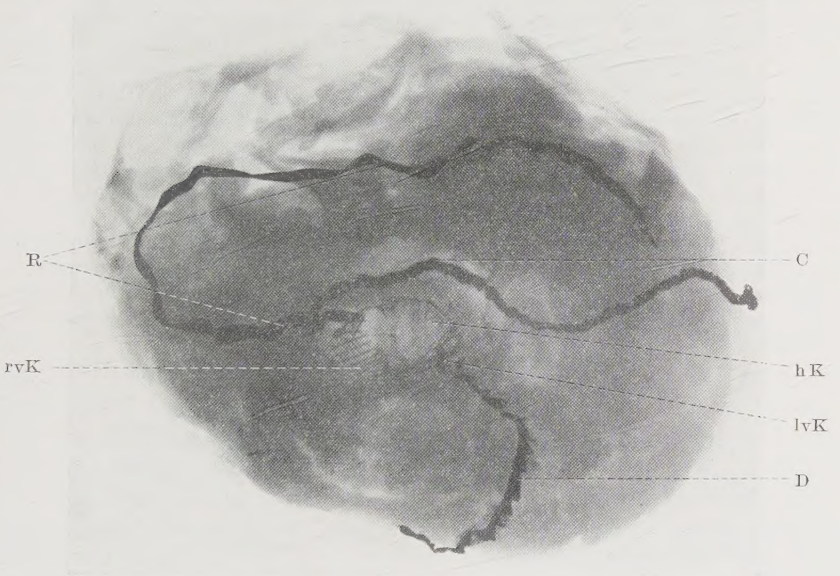

Abb. 2. Röntgenbild des Leichenherzens (basal-apical). Conorararterien mit Bleistreifen, Aortenklappen mit Drahtsieb ausgelegt. hK hintere Klappe, rvK rechte vordere Aortenklappe, lvK linke vordere Aortenklappe, R rechte Kranzarterie, D Ramus desc. ant. C Art. circumfl., aus dem rechten Coronarostium entspringend.

der typischen rechten Coronararterie, ein zweiter Ast ging wie bei dem vorher erwähnten und unserem ersten oben beschriebenen Falle durch die Septumwand des Conus pulmonalis, trat einen Zoll unterhalb der Aortenwurzel aus dem vorderen Rand der Kammerscheidewand aus, um von hier ab als Ramus descendens anterior zu verlaufen, zu einer Arteria circumflexa hatte dieser Septumast allerdings keine Verbindung.

Der dritte Ast, dessen Lageanomalie anscheinend der Verlaufsform unserer gleich zu beschreibenden Fälle entsprach, wandte sich nach Abgang aus der rechten Kranzarterie nach hinten, umschlang die Aorta und trat an der Vorderseite des linken Vorhofes in die Kranzfurche ein, um hier als Arteria circumflexa die Versorgung des übrigen linken Ventrikels zu übernehmen.

Wir lassen im Anschluß an den *Bochdalek*schen Fall, der die beiden Typen besonderen Coronarverlaufs, die wir hier schildern wollen, gewissermaßen in sich vereinigt, die Beschreibung unserer beiden folgenden Präparate folgen.

Fall 2. (Sekt.-Nr. 86/33.) Es handelt sich dabei um ein 550 g schweres, mit reichlich Fett bewachsenes Herz eines 54 Jahre alten, an Blutaspiration bei Lebercirrhose gestorbenen Mannes. Klappen und Muskulatur des Herzens zeigen nichts Besonderes, die Kranzarterienverzweigungen nur mäßige Atherosklerose. Über den Verlauf der Kranzarterien (Abb. 2) ist folgendes auszusagen.

Es finden sich zwei Coronararterienmündungen an üblicher Stelle. Die linke Coronararterie entsendet aber nur einen kräftigen Descendensast (Abb. 2, D) zur Herzspitze mit ebenso kräftigen Seitenästen für den etwas hypertrophischen linken Ventrikel. Eine Circumflexa geht nicht von ihr ab. Die rechte Kranzarterie (Abb. 2, R) ist ein weites, großes Gefäß, das sich im normalen Verlauf bis über den Abgang der Descendens posterior hinaus noch auf die gesamte Hinterwand des linken Ventrikels verzweigt. Mit ihr gemeinsam entspringt ein Gefäß, das annähernd das Kaliber einer kleinen Circumflexa (Abb. 2, C) hat. Dieses Gefäß wendet sich sofort nach seinem Abgang, der hinteren Aortenwandung in Taschenhöhe anliegend, schlingenartig um die Aorta nach links, zieht zwischen Aorta und linkem Vorhof nach vorn und biegt, wenn es den vorderen Sulcus erreicht hat, in der Kranzfurche unter dem linken Herzohr wieder nach links um, um an der linken Herzkante in Endästen auszulaufen. In der vorderen Kranzfurche nähert es sich der Abgangsstelle der linken Coronararterie bis auf $1^1/_2$ cm, hat aber im übrigen keinerlei Verbindung mit diesem Gefäß.

Eine derartige Verlaufsvariation der Coronararterien haben wir mit Ausnahme des vorher beschriebenen und nur bis zu einem bestimmten Grade vergleichbaren *Bochdalek*schen Falles im Schrifttum nicht erwähnt gefunden. Wir haben die Beschreibung dieses Herzens vorausgeschickt, obwohl wir das Herz erst ausfindig machten, nachdem wir durch das nunmehr zu beschreibende Herz von einem Fall überraschenden Todes auf diese besonderen Verlaufsverhältnisse der Kranzarterien aufmerksam deworden waren. Der Fall, der in seiner versicherungsrechtlichen Bedeutung noch später gewürdigt wird, ähnelt dem vorhergehenden im Prinzip, zeigt aber doch noch eine bestimmte Abweichung. Ehe wir auf die gutachtliche Stellungnahme, die hier nötig wurde, eingehen, sei der Herzbefund selbst wiedergegeben.

Fall 3. Das Herz stammt von einem 35jährigen Mann und hat ein Gewicht von 450 g. Das Herz wurde zur Untersuchung eingesandt und war weitgehend zerschnitten. Nach Wiederanpassen und teilweiser Vernähung der zusammengehörenden Herzabschnitte ließ sich folgender wesentlicher Befund (Abb. 3) erheben: Während die Herzklappen im allgemeinen keine krankhaften Veränderungen aufwiesen, zeigten die Aortenklappen eine Mißbildung, indem statt 3 Klappen nur 2 vorhanden waren, die annähernd dieselbe Größe hatten. Die vorn gelegene Klappe (Abb. 3, v g K) entsprach der Summe der beiden vorderen Klappen und aus dieser gemeinsamen Klappentasche gingen auch beide Kranzarterien ab. Dabei ist noch die Besonderheit zu vermerken, daß die Abgangsöffnungen nicht in der freien Taschenmitte, sondern jeweils im linken und rechten Nischengebiet der Klappentasche gelegen waren. Die linke Coronaröffnung ließ einen Ramus descendens (Abb. 3, D) bis zur Herzspitze nach unten verlaufen, wo sich der Ast noch etwas

um die Herzspitze nach hinten bog. Dieser Ast war höchstens als mittelkräftig zu bezeichnen und hatte auch nur verhältnismäßig dürftige Seitenverzweigungen. Der linken Coronararterie fehlte der sonst übliche Circumflexaast. Die rechte Coronararterie (Abb. 3, R), in ihrem Verlauf an typischer Stelle, war ein sehr dürftiges, eher als eng zu bezeichnendes Gefäß, das makroskopisch auch nur bis hinter die rechte Herzkante auf die Hinterwand des rechten Ventrikels zu verfolgen war. In der hinteren Kranzfurche konnte es nicht sicher mehr präpariert werden, ebenso gelang es nicht, einen nennenswerten Ramus descendens posterior zu verfolgen.

Mit dieser hypoplastischen rechten Kranzarterie zusammen entsprang ein stärkerer Ast aus der Aorta, der seinem Endverlauf nach der Arteria circumflexa

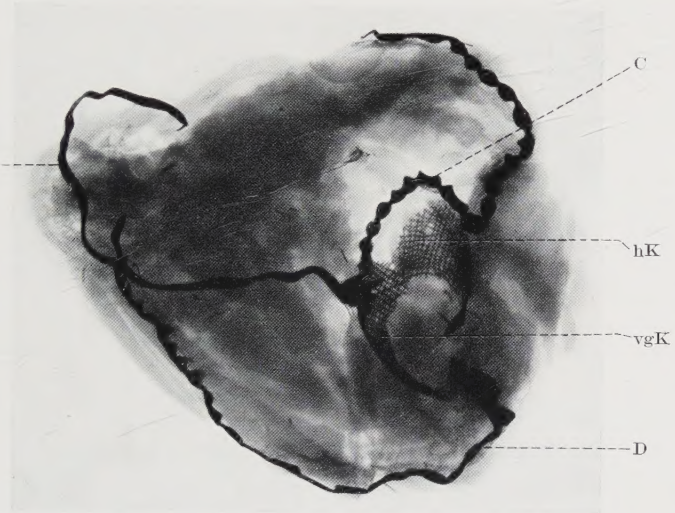

Abb. 3. Röntgenbild des Leichenherzens (basal-apical). Coronararterien mit Bleistreifen, Aortenklappen mit Drahtsieb ausgelegt. hK hintere Klappe, vgK vordere gemeinsame Klappe, R rechte Kranzarterie, C Art. circumfl., D Ramus desc.

(Abb. 3, C) entsprach. Dieser Ast schlang sich ähnlich wie in dem vorhergehenden Falle, eng anliegend um die Aorta. Dabei trat er jedoch tiefer als im vorhergehenden Falle, so daß er nicht in Höhe der Aortenklappen, sondern unterhalb derselben ventrikelwärts herumzog. Der Ast senkte sich dabei in den vorderen Abschnitt des Vorhofseptums, lief alsdann unter der Muskulatur des linken Vorhofes unterhalb des Herzohres entlang nach vorn, wo er erst hinter dem linken Herzohr die Kranzfurche erreichte. In der Kranzfurche, etwas von der linken Herzkante ab entlangziehend, erstreckten sich die Endverzweigungen noch auf die Hinterwand des linken Ventrikels. Irgendwelche größere Anastomosen zu der ebenso dürftig verzweigten rechten Kranzarterie konnten nicht aufgedeckt werden.

An der Hand dieses tatsächlichen Befundes soll die Geschichte dieses plötzlichen Todesfalles erörtert und die Begutachtung des Gutachtenfalles gegeben werden.

Der verunglückte K. ist am 10. 12. 31 im Alter von 35 Jahren eines überraschenden Todes gestorben, nachdem er einige Stunden vorher an einer Feuerwehrübung teilgenommen hatte. Bei dieser Übung hatte K. auf einem Wagen gestanden, auf dem Wasser an die Spritze gefahren wurde. Nach Aussage des Zeugen Sch. ist K.

zweimal vom Wagen heruntergesprungen, aber jedesmal wieder auf den Wagen geklettert. Als nach Entleerung des Wassers die unruhigen Pferde ruckartig anzogen, sprang K. das drittemal rückwärts vom Wagen. Er ist dabei nicht zu Fall gekommen. Der Grund, auf den K. abgesprungen ist, war in den ersten Fällen Rasen, im letzten Falle fester Lehmboden. Der Boden war aber nicht gefroren.

Nach dem letzten Abspringen hatte K. sich zunächst noch mit dem anwesenden Oberlandjäger unterhalten. Dann sagte er plötzlich: „Mich friert so, ich muß machen, daß ich nach Hause komme". Er hat sich dann auf den Heimweg gemacht und ist ein Stück Weges mit dem Zeugen Sch. gefahren, den er an einem Gasthaus halten ließ, um einen Kognak zu trinken, „da ihm schlecht sei". Während der Fahrt hat K. kaum gesprochen. Er kam gegen $3^1/_2$ Uhr zu Hause an und klagte über Schüttelfrost, Kopfschmerzen und Herzklopfen. Er legte sich 10 Min. hin und nahm Baldriantropfen. Da er sich dann wieder besser fühlte, arbeitete er bis 5 Uhr im Büro, wo er Geld auszahlte. Dann ging er mit seiner Frau zu seinem Bruder, kam gegen 6 Uhr nachmittags wieder nach Hause zurück, wo er nunmehr auf einem Sofa sitzend eine Besprechung mit einem Reisenden hatte. Nach 10 Min. Unterhaltung sank K. plötzlich vom Sofa und soll sofort tot gewesen sein. Wiederbelebungsversuche, künstliche Atmung, die über Stunden vorgenommen wurden und Strophanthininjektionen in das Herz hatten keinen Erfolg.

Es ist noch hinzuzufügen, daß K. bis zu seinem Todestage gesund gewesen sein soll. Eine $1^1/_2$ Jahre vorher erfolgte ärztliche Untersuchung zwecks Abschluß einer Lebensversicherung hat auch keine krankhaften Veränderungen bei K. feststellen können.

Seitens der Angehörigen wurde der Tod des K. als Unfallfolge angesehen und mit dem Sprung vom Wagen und dem dabei erlittenen Schreck in Zusammenhang gebracht.

Die Leiche des K. wurde 4 Tage nach seinem Tode obduziert. Der Obduzent hob im Sektionsbericht hervor, daß keine unzweideutige Todesursache feststellbar war. Es fehlten vor allen Dingen alle die Befunde, die man bei plötzlichen Todesfällen sonst erheben kann, insbesondere am Gehirn und am Herzen (Blutungen, Embolien, Hirngeschwülste usw.). Es bestanden auch keine irgendwie in Betracht kommenden schweren Erkrankungen anderer Organe. Erwähnt wird dagegen in dem Sektionsprotokoll die zweiklappige Aorta, und es wurde vermutungsweise die Anschauung geltend gemacht, daß ein sog. „Thymustod" vorliegen könne, da der Thymus für das Alter des Mannes zu groß gewesen sein soll (angegebene Maße 8 : 7 : 2 cm).

Die Akten des Falles wurden zur gutachtlichen Stellungnahme eingesandt. In dieser Stellungnahme (Prof. Dr. *Koch*) wurde ein Thymustod als nicht sehr wahrscheinlich hingestellt, obwohl die Angaben des Sektionsprotokolles gerade in bezug auf einen Thymustod nicht erschöpfend genug waren und vor allem die mikroskopische Untersuchung des Thymus fehlte. Der übrige Inhalt des Sektionsprotokolles bezüglich der anderen Organe des Körpers gab aber auch eigentlich keinen Anlaß, einen sog. „Thymustod" anzunehmen, ganz abgesehen davon, daß auch der Vorgeschichte nach nicht das klinische Bild des Minutentodes, wie beim Thymustod, vorgelegen hatte, sondern der Tod erst etwa 8 Stunden nach dem Unfall, dann allerdings in der Form des Minutentodes eintrat.

In der gutachtlichen Stellungnahme wurde aber schon darauf hingewiesen, daß aus den Akten allein die Todesursache nicht einwandfrei festgestellt werden könne, daß aber der ganzen Schilderung in der Vor-

geschichte nach mit einem plötzlichen Herztod zu rechnen sei. Es wurde deshalb darauf hingewiesen, daß man einerseits an eine akute Infektionserkrankung mit plötzlicher Gefäßlähmung denken könne, da in der Vorgeschichte von Schüttelfrost, Kopfschmerzen und Herzklopfen gesprochen worden sei. Es wurde allerdings gleich hinzugefügt, daß eine etwaige Infektionskrankheit allein den Tod wohl kaum erklären könne, da gerade bei ganz akuten und schnell tödlich endenden Infektionskrankheiten ein kurzes, schweres Krankheitsbild, etwa wie bei toxischer Grippe, vorzuliegen pflege, was hier gerade nicht der Fall gewesen war. Im Gegenteil war hier ausdrücklich erwähnt worden, daß der Verstorbene bei der Feuerwehrübung zunächst einen absolut gesunden, ja in gewissem Sinne übermütigen Eindruck gemacht habe.

Da ein plötzliches Versagen des Herzens so große Wahrscheinlichkeit für sich hatte, wurde auf den auffälligsten Befund des Sektionsprotokolles, auf die zweiklappige Aorta und die unvollkommene Unterteilung der einen Klappe hingewiesen und die Vermutung ausgesprochen, daß vielleicht eine Syphilis der Körperschlagader und ihrer Klappen vorgelegen habe, wobei es auch zu so weitgehenden Klappenschrumpfungen kommen könne, daß das Bild einer unvollkommenen Unterteilung vorzuliegen scheine. Es wurde dabei noch erwähnt, daß die zarte und glatte Beschaffenheit der Innenhaut der Kranzschlagadern nicht gegen eine Aortensyphilis zu sprechen brauche, da eine Verengerung oder ein Verschluß der Kranzarterienabgänge, die im Protokoll nicht besonders erwähnt waren, sich eben nur auf das Coronaröffnungsgebiet zu beschränken pflegen und daß die Coronararterien dahinter von der Syphilis unberührt bleiben könnten. Es wurde hinzugefügt, daß das alles nur aktenmäßige Hypothese sei, daß aber ein plötzlicher Herztod wie bei Coronarverschluß die meiste Wahrscheinlichkeit für sich habe.

Ein glücklicher Zufall war es, daß das Herz nach der Sektion aufgehoben war und so konnte es noch nachträglich untersucht werden, wobei der vorher wiedergegebene abnorme Verlauf der Kranzarterien nunmehr festgestellt wurde.

Läßt sich nun mit dieser Anomalie des Kranzarterienverlaufes der überraschende Tod des K. erklären und wie wäre dann der Mechanismus der Herzstörung zu deuten gewesen? Wir haben uns davon folgendes Bild gemacht: Zunächst bestand nur eine zweiklappige Aorta. Erfahrungsgemäß werden diese Klappen an und für sich leicht überlastet, auch schlußunfähig und neigen einerseits besonders zu atherosklerotischer Verkalkung im Klappengewebe selbst, wie auch zur Ansiedlung von endokarditischen Prozessen. Hier zeigten die Klappen selbst allerdings keine nennenswerten Veränderungen im angedeuteten Sinne. Etwas anderes war es dagegen mit den Bedingungen für die Blutversorgung des Herzens durch die Kranzarterien. Abgesehen von den Anomalien des Verlaufes, auf die wir noch zu sprechen kommen, war das gesamte

Coronarsystem als in seiner Entwicklung dürftig zu bezeichnen. Als relativ kräftiger Ast hatte wohl nur der isolierte Ramus descendens anterior zu gelten, der bis zur Herzspitze herunterlief und dieselbe noch umfaßte, aber auch bei ihm waren die Seitenverzweigungen, besonders auch für den linken Ventrikel nur mäßig entwickelt. Die linke Coronararterie gab keinen Circumflexaast ab. Die rechte Kranzarterie, d. h. das Gefäß, was in seinem Verlauf als solche zu gelten hatte, war ausgesprochen unterentwickelt. Diese Arterie, die sonst in der Coronarfurche nach hinten zieht, hier den wichtigen Ramus descendens posterior abgibt und für gewöhnlich noch große Anteile der Hinterwand des linken Ventrikels mit zu versorgen pflegt, lief schon an der rechten Herzkante in ihren Endast auf die Hinterwand des rechten Ventrikels aus und bildete keine richtige Descendens posterior, geschweige denn, daß sie auch noch die Hinterwand des linken Ventrikels mit versorgte.

Mit ihr aus derselben Abgangsöffnung entsprang nun die abnorm verlaufende Ersatzcircumflexa. Dieses Gefäß hatte annähernd, wenn auch nicht ganz, das Kaliber einer normalen Circumflexa. Für die Beurteilung des hier zu besprechenden plötzlichen Todesfalles heben wir nochmals besonders hervor, daß diese Circumflexa, hart der Wand der Aortenwurzel bzw. der unteren Umrandung des Klappenbulbus anliegend, die Aorta halbschlingenförmig umkreiste und dabei in der Wand des linken Vorhofes verlief, um erst nahe der linken Herzkante im Coronarsulcus in den üblichen Verlauf der peripheren Circumflexa einzubiegen. Ihre Endausbreitungen waren dabei auch nur spärlich und reichten gerade noch auf die Hinterwand des linken Ventrikels

Außer diesen hier in ihrer Wertigkeit geschilderten Besonderheiten der Kranzarterien ist außerdem noch zu berücksichtigen, daß die Abgangsstellen der Kranzgefäße insofern ungünstig angeordnet waren, als sie nicht in der freien Mitte ihrer Klappentaschenabschnitte, sondern in den jeweiligen Klappenwinkelnischen gelegen waren. Wenn man auch über die Zuströmungsverhältnisse in solchen abnorm gelegenen Abgangsöffnungen sich nicht ohne weiteres ein Bild machen kann, so glauben wir doch darauf hinweisen zu müssen, weil die normale Lage eben stets im freien Abschnitt der Klappentaschen zwischen beiden Nischen zu suchen ist.

Wenn wir diese Besonderheiten des Herzbefundes mit der Geschichte dieses Unfalles in Zusammenhang bringen wollen, so haben wir dabei folgende Überlegung angestellt. Der Verunglückte K. galt bis zu seinem Todestage als gesund. Er hat auch niemals Zeichen der Herzinsuffizienz erkennen lassen, und eine gelegentliche Untersuchung für eine Lebensversicherung hat ebenfalls nichts Krankhaftes am Herzen feststellen lassen. Das ist alles verständlich, da bis auf den besonderen Gefäßverlauf des Herzmuskels das Herz völlig gesund war. Man kann sich weiterhin wohl vorstellen, daß die an und für sich ungünstigere Gefäßversorgung

des Herzens bei natürlichen Anforderungen auch voll genügte. An seinem Todestages hat K. aber anläßlich der Feuerwehrübung unbewußt seinem Herzen besondere Anstrengungen zugemutet. Wir erwähnen, daß er zweimal hintereinander und wie gesagt scherzeshalber von einem Wasserwagen herunterspran, und daß er nach Wiederheraufklettern auf den Wagen bei plötzlichem und unerwartetem Anziehen der Pferde unter Schreckempfinden nochmals abspringen mußte und dabei die ersten Symptome der Herzinsuffizienz in Gestalt einer drohenden Ohnmacht bekam. *Als auslösende Ursache möchten wir dabei besonders dem die Aorta schlingenförmig umkreisenden Verlaufe der Ersatzcircumflexa große Bedeutung zuschreiben.* Bei starker plötzlicher Füllung des Aortenbulbus und insbesondere auch des linken Vorhofes konnte es zu einer Drosselung dieses Gefäßes kommen und dies um so mehr, weil die ungünstige Nischenlage der Abgangstelle der Coronargefäße auch noch in Betracht gezogen werden muß. Es kommt hinzu, daß die rechte Kranzarterie so besonders schlecht entwickelt war. Da für gewöhnlich die wichtigsten Anastomosen zwischen linker und rechter Kranzarterie, wie es von *Koch* und *Lin* [4] im einzelnen ausgeführt ist, zwischen Circumflexa und rechter Coronaria bestehen, waren hier einerseits durch die dürftige Ausbildung gerade dieser beiden Gefäße schon an und für sich ungünstige Verhältnisse für die Anastomosenvermittlung. Andererseits hätten in diesem Falle auch bessere Anastomosen nichts genutzt, da ja beide Gefäße abnormerweise die gleiche Abgangsöffnung hatten. Es war also die linke Coronararterie nach Ausschaltung oder weitgehender Insuffizienz der rechten plötzlich auf sich allein gestellt.

Auf Grund dieser Überlegungen nahmen wir eine zeitweilige plötzliche Stockung in der Blutversorgung des Herzens auf Grund der geschilderten Anstrengungen an.

Wenn nunmehr der Tod auch nicht sofort eintrat, sondern erst einige Stunden später in plötzlicher Form erfolgte, so braucht das nicht gegen unsere Annahme zu sprechen. In Betracht zu ziehen ist, im Anschluß an die körperliche Anstrengung, eine erstmalige Ischämie des Herzmuskels mit allen ihren Folgen, die sich auch in dem schlechten Befinden und der Leistungsunfähigkeit des K. kundtat. Eine gewisse Erholung trat ein, so daß K. noch einen kurzen Weg und etwas Büroarbeit leisten konnte. Dann ist er auf einem Sofa sitzend plötzlich tot umgefallen. Gerade dieser Tod aus sitzender Stellung heraus kann für einen plötzlichen Herztod mitverantwortlich gemacht werden, da beim Sitzen, insbesondere wenn es sich um eine niedrige Sitzgelegenheit wie ein Sofa handelt, die Hochdrängung des Zwerchfells das Herz belastet, wobei hier auf die vorausgegangene Herzischämie mit ihren Schäden noch besonders Rücksicht zu nehmen ist. Es konnte nicht mehr in Erfahrung gebracht werden, ob K. kurz vor dem Tode noch Nahrung oder Flüssigkeit zu sich genommen hat. Sollte das der Fall gewesen sein, so würde die zusätzliche Magen-

füllung mit der Anstrengung der Verdauungsphase noch eine besondere Belastung des Herzens bedeutet haben. Die Erklärung des plötzlichen Todes ist in diesem Sinne gegeben worden.

Wir haben geglaubt, an der Hand der hier skizzierten Mißbildungen des Coronarkreislaufes auf diesen Fall besonders hinweisen zu dürfen. Er stellt zwar eine Ausnahme dar; aber wie der zufällig in unsere Hände gelangte korrespondierende Fall mit ganz ähnlichem abnormen Verlauf der Circumflexa zeigt, ist diese Ausnahme schon nicht mehr vereinzelt und sorgfältige Untersuchung der Coronararterien in ganzem Verlauf, nicht nur auf kurze Strecken, ist ein Erfordernis bei allen unklaren plötzlichen Todesfällen.

Wir haben im vorhergehenden an der Hand des zuletzt beschriebenen Falles darauf hingewiesen, daß normaler Gefäßverlauf zu funktionellen Störungen führen kann. Wir möchten im Zusammenhang damit noch auf einige Besonderheiten im Abgangsgebiet der Coronarien eingehen, die ebenfalls funktionell-pathologische Bedeutung erlangen können. Der Mechanismus der Zirkulationsstörungen im Kranzgefäßgebiet, so weit er sich auf atherosklerotische Stenosen und Thrombosen und auf syphilitische Ostienverengerungen bezieht, und die Vorbedingungen, die für die verschiedenen dabei zu beobachtenden klinischen Herzstörungen meistens gegeben sind, sind unlängst von *Koch* und *Lin* (l. c.) ausführlich behandelt worden. Sie sollen uns hier nicht beschäftigen. Wir möchten vielmehr einerseits noch einmal daran erinnern, daß, wie bei dem letzt beschriebenen Herzen, bei der zweiklappigen Aorta besonders dann Zirkulationsstörungen eintreten können, wenn die Coronararterien aus einer Klappentasche und hier ausgesprochen aus den Winkeln der Taschenbuchten abgehen. Wir weisen im Zusammenhang damit auf die Arbeit von *de Vries* [5], der über die Abgangstypen der Coronararterien bei zweiklappigen Aorten berichtet hat. Man findet sehr häufig, daß diese zweiklappigen Aorten überlastet sind, wobei noch hinzugefügt werden soll, daß diese Überlastung sich indirekt auch schon darin ausdrückt, daß, wie wir schon vorher erwähnten, gerade an den zweiklappigen Aorten so häufig endokarditische und ebensooft schwere atherosklerotische Veränderungen zu finden sind.

Bedeutsamer aber ist noch der Umstand, daß es gerade bei zweiklappigen Aorten so häufig zu aneurysmaartiger Ausbuchtung der Klappensinus kommt. *Walcher* [6] hat auf die Ursachen dieser Aneurysmenbildungen hingewiesen und hervorgehoben, daß die Verminderung der Fixationspunkte der Klappen von drei auf zwei eine Schwächung der Wand bedeutet, die außerdem noch selbständig, der Klappenmißbildung koordiniert, bestehen kann. Bei der mehr horizontalen Stellung der Klappen in Zweizahl rechnet er außerdem mit vermehrtem diastolischen Rückstoß, der die Aneurysmenbildung der Sinus begünstigt.

An solchen Herzen mit zweiklappigen Aorten, bei denen es allmählich zu Ausweitung der Klappensinus gekommen ist, sieht man, wie die vorauszusetzende Wirbelbildung, durch Einströmen des Blutes von unten her in die Coronarostien, nicht nur die Abgangsöffnungen der Coronarien tief trichterförmig ausweitet, so daß oft der Anfangsteil der Coronararterien mit in den Sinus einbezogen wird, sondern man kann auch ventilartige Klappenbildung der oberen Umrandung der Coronarabgangsstellen beobachten und sieht ferner, daß die trichterförmige Erweiterung sich sehr häufig bis zur Abgangsstelle des ersten größeren Seitenastes der Kranzarterie verfolgen läßt, die dann in dem Trichter sichtbar wird. Diese Besonderheiten mögen für sich allein nicht immer zu schweren Zirkulationsstörungen genügen. Wenn aber außerdem atherosklerotische Veränderungen im Verlauf der Kranzgefäße bestehen, erlangen sie zusätzlich ihre Bedeutung für die Verschlechterung der Blutversorgung.

In diesem Zusammenhang möchten wir auf einen besonderen Fall hinweisen, bei dem sich die krankhaften Veränderungen bei einer zweiklappigen Aorta in einem derartig erweiterten aneurysmatischen Taschensinus abgespielt haben, und wo durch Zirkulationsstörungen im Coronarkreislauf schwerste Herzmuskelinfarkte aufgetreten sind.

Fall 4. (Sekt.-Nr. 514/32). 800 g schweres Herz eines an Lungenembolie verstorbenen, 48 Jahre alten Mannes, der wegen Aortenfehlers in klinischer Behandlung war. Der Querdurchmesser des Herzens beträgt 14 cm, der Längsdurchmesser 15 cm. Die Hauptmasse des Herzens wird vom linken Ventrikel eingenommen. Der rechte Ventrikel, dessen Muskulatur 0,4 cm mißt und der gering mit Fett bewachsen ist, zeigt eine Abflachung der Trabekel und ist mäßig stark erweitert. Die Klappen des rechten Herzens zeigen keine Besonderheiten. Die Wandstärke des linken Ventrikels beträgt 0,8 cm. Die Kammerscheidewand und große Teile der Vorder- und Hinterwand sind weißlich verfärbt und narbig verändert (Schwielenbildung), so daß über $^2/_3$ der Scheidewand und der Muskulatur des linken Ventrikels in die schwielige Entartung mit einbezogen sind. Im Spitzengebiet des Herzens zwischen vorderen Papillarmuskel und Septum, sowie in den Trabekellücken sitzen bis über walnußgroße und kleinere zahlreiche Thromben. Die Segel der Mitralklappen sind zart, ebenso ihre Sehnenfäden. Die Papillarmuskeln, die, besonders der hintere, eine grauweißliche fleckige Verfärbung zeigen, sind hochgradig abgeflacht. Die Aorta weist nur zwei Klappensegel auf, die als rechte und linke bezeichnet werden müssen. Die Ansatzpunkte des linken Segels liegen 4,2 cm, die des rechten 4 cm auseinander. Die Segel sind taschenförmig ausgebuchtet. In die rechte Klappentasche kann man bequem drei Fingerkuppen einlegen; die linke ist über kastaniengroß. Beide Segel sind gleichmäßig, aber ohne Formveränderungen verdickt. Von der Hinterwand des rechten Sinus gehen annähernd aus der Mitte unterhalb des Taschensinusrandes zwei Kranzgefäße ab. Die Abgänge liegen in einer etwa bleistiftdicken, grubenförmigen Vertiefung und die Einzelostien der hier abgehenden Gefäße haben einen Durchmesser von 1 bzw. 4 mm. Der linke Sinus Valsalvae ist in seinem vorderen Teil in einem ovalen Bezirk von etwa 2 cm Längs- und 1,4 cm Querdurchmesser aneurysmatisch ausgebuchtet; seine Wand ist an dieser Stelle so verdünnt, daß das Licht durchscheint. Dieser ausgebuchtete Teil zeigt eine feine Riffelung der grau verfärbten Innenhaut, die dadurch den Charakter von gepunztem Leder erhält. Diese Wandveränderung ist im wesentlichen auf den aneurysmatischen Teil beschränkt und greift nur noch etwas auf die eigentliche Aortenwurzel über.

Am linken oberen Rand dieser ausgebuchteten Aortenwurzel liegt die plattgedrückte, nach unten scharf begrenzte, nach oben in die Intima der Aorta ohne Absatz übergehende Abgangsstelle der linken Coronaria. Der Stamm dieses Gefäßes läßt sich auf eine Strecke von etwa 2,2 cm an der Hinterwand dieses Aneurysmas als vorspringender, abgeplatteter Wulst verfolgen; erst dann erreicht er hinter dem linken Herzohr die Muskulatur und teilt sich hier in der Kranzfurche in seinen Descendens- und Circumflexaast. Beide nehmen den gewöhnlichen Verlauf und zeigen bei verhältnismäßig dünnem Kaliber nirgends eine Stenose oder einen Verschluß, wenn auch vereinzelte kleinere atheromatöse Flecke sichtbar sind. Die rechte Kranzarterie ist besonders weit und auch über den Abgang der Descendens posterior hinaus bis ins Circumflexagebiet zu verfolgen. Das gesamte schwielige Herzinfarktgebiet, das etwa $^2/_3$ des linken Ventrikels umfaßt, entspricht ziemlich genau dem Versorgungsgebiet der Descendens anterior und Circumflexa, d. h. der linken Kranzarterie. In Höhe der Botallusnarbe in der Aorta descendens findet sich eine angedeutete Botallusstenose.

Die *histologische* Untersuchung der oben erwähnten, narbig aussehenden Wandabschnitte des linken Sinus Valsalvae ergab eine ungewöhnlich schwere Schädigung der Media. Die elastischen Elemente derselben fehlen auf großen Strecken so gut wie völlig, an anderen Stellen sieht man wie zerrissene, plumpe und zusammengeschnurrte fleckförmige Elasticafelder. Die Intima darüber ist mäßig verdickt und reich an elastischen Fasern, aber ohne atherosklerotische Veränderungen. Die Adventitia ist dabei verhältnismäßig locker geblieben und zeigt größere Gefäßästchen, an denen nichts von Verengerung und nichts von irgendwie nennenswerter zelliger Infiltration zu sehen ist. Auch bei einigen Ästchen, die sich in die Media hineinverzweigen, fehlen entzündliche Infiltrate. Die Wand des äußerlich nicht veränderten, wenn auch erweiterten rechten Taschensinus zeigt keine Narbenbildung, keine Elasticazerreißung. Dagegen ist die Gesamtstruktur der Elastica vielleicht etwas locker gebaut und nicht so dicht wie sonst an der Aorta. Vakuolenbildung oder schleimige Degeneration sind in größerem Ausmaß wie bei der mucoiden Aorta nicht zu finden, doch fällt eine gewisse Homogenisierung der Mediafasern mit herdförmiger Kernarmut auf und in einzelnen Lücken sieht man auch plasmatische Massen wie sie bei der mucoiden Degeneration in größeren Hohlraumbildungen angetroffen werden.

Klinischerseits war die Diagnose auf Aortensyphilis und syphilitische Aorteninsuffizienz gestellt worden. In der Anamnese war auch eine luische Infektion zugegeben Die Wa.R. war negativ gewesen. Wir selbst hatten zunächst die Diagnose auf umschriebene Syphilis in aneurysmatisch erweitertem Taschenklappensinus gestellt. Da aber das histologische Bild jegliche entzündliche Reaktion im adventitiellen und Mediagefäßgewebe vermissen ließ, und der so überaus weitgehende Untergang der elastischen Media mit Zerreißungsbildern der elastischen Fasern nicht dem Untergang der Elastica der syphilitischen Granulationen entsprach, sind wir von der Diagnose einer umschriebenen Aortensyphilis abgekommen und glauben, daß hier eine selbständige Zerreißung und

Degeneration der Aortenwurzelwand infolge überlastender Strömungsverhältnisse bei zweiklappiger Aorta vorliege, wie sie von *Walcher* (l. c.) ebenfalls differential-diagnostisch gegenüber der Syphilis angenommen werden.

Wir sehen also, daß in diesem Fall bei zweiklappiger Aorta die Aortenwand des einen Taschensinus schwerste degenerative Veränderungen aufweist, die zu einem beträchtlichen Aneurysma dieses Sinus Veranlassung gegeben haben. Warum nur die eine Tasche befallen wurde, konnten wir nicht entscheiden. Es ist möglich, daß hier die Überlastung funktionell stärker gewesen ist. Es ist ebenso möglich, daß die schon normalerweise unterschiedliche Versteifung der Aortenwand, wie sie von *Orsós* [7] eingehender beschrieben ist, hier in diesem Bereich besonders schwach ausgebildet war. In dem von *Walcher* (l. c.) beschriebenen Falle, wo es sogar zur Ruptur des Aneurysmas gekommen ist, zeigt nur ein Taschensinus die schweren Wandveränderungen, hier war es allerdings der rechte Sinus, während bei uns der linke Sinus befallen war.

Uns interessieren hier aber mehr die Zirkulationsstörungen, die sich hier im Abgangsgebiet der linken Coronararterie entwickelten. Die rechte Kranzarterie verlief, eng der Wand des Aneurysmas anliegend und nach oben ausgezogen, über eine Strecke von 2,2 cm abwärts, ehe sie den Ventrikel erreichte, und die Konfiguration der Coronarabgangsstelle sowie der Querschnitt des Gefäßes deuteten einwandfrei darauf hin, daß dieses Abgangsstück der Arterie durch den Innendruck im aneurysmatischen Sinus immer mehr ventilartig zugedrückt worden war.

Der sehr ausgedehnte, teils schwielige, teils frische Herzinfarkt war nicht durch irgendwelchen atherosklerotischen Verschluß oder durch atherosklerotische Stenose im Verlauf des Kranzgefäßes zu erklären, sondern mußte ursächlich ganz auf den vorher erwähnten Mechanismus zurückgeführt werden. Da auch im Verlauf der anderen Kranzarterien keine atherosklerotische Zirkulationshindernisse gefunden werden konnten, nach *Koch* und *Lin* (l. c.) aber eine Behinderung in einem zweiten großen Ast für das Zustandekommen so großer Infarkte Vorbedingung ist, wird man hier mit Recht die schlechte Blutversorgung in der sonst durchgängigen rechten Kranzarterie mit den ungünstigen Strömungsverhältnissen der großen Taschensinus der zweiklappigen Aorta begründen müssen. In der Tat fand sich auch hier im rechten Sinus nicht nur eine bleistiftdicke Ausbuchtung des Coronarostiums bis zur ersten Teilungsstelle der rechten Kranzarterie, sondern durch die Ausbuchtung waren die Abgänge dieser Arterie stark gewinkelt, so daß ungünstige Einströmungsverhältnisse bestanden.

Derselbe Menachismus, wie er hier im Gebiet einer Kranzarterie durch Drosselung bei Erweiterung des Taschensinus zustande gekommen ist, läßt sich nun auch gelegentlich beim hohen Abgang einer Coronararterie aufdecken. Als Beispiel dafür geben wir folgenden Fall.

Fall 5. (Sekt.-Nr. 31/33). Herz eines 75 Jahre alten, an Aspirationsbronchopneumonie nach Schlaganfall gestorbenen Mannes, bei dem klinisch niemals Zeichen für Coronarsklerose bestanden hatten. Gewicht des Herzens 460 g. Linker Ventrikel erweitert. Starke Dilatation des rechten Ventrikels. Leichte sackförmige Ausbuchtung des linken Ventrikels an der Spitze. Trabekelthromben. In den unteren $^2/_3$ der Vorderwand des linken Ventrikels, im benachbarten vorderen Abschnitt der Ventrikelscheidewand, übergreifend auf die Hinterwand bis in das Wurzelgebiet des hinteren Papillarmuskels, ist unter schwielig verdicktem Endokard auch die Muskelwand schwielig durchsetzt. Die Aorta ist im Wurzelgebiet besonders breit, aufgeschnitten 10 cm. Arteria pulmonalis ebenfalls 10 cm. Die Sinus Valsalvae sind ziemlich stark ausgebuchtet. Eine rechte Coronararterie geht aus der rechten Klappentasche an gewöhnlicher Stelle ab; sie ist durch Endokardverdickungen mit leichtem Atherom etwas eingeengt, aber doch noch gut durchgängig.

Der Abgang der linken Kranzarterie liegt bedeutend höher, über dem Rand des eigentlichen Klappensinus. Die Abgangsöffnung ist auffallend weit, etwa für einen Bleistift durchgängig. Der Stamm der linken Kranzarterie zieht dann der Hinterwand der Aorta bzw. dem Taschensinus anliegend steil abwärts. Dadurch geht die Arterie in äußerst spitzem Winkel fast tangential aus der Aorta ab, und die Taschensinuswand mit ihrer unteren Umrandung der Coronaröffnung liegt spornartig dem Arterienabgang an.

Die Kranzgefäße sind im allgemeinen als weit zu bezeichnen. Der Ramus descendens ist 1 cm unterhalb der Abzweigung der Circumflexa auf eine Strecke von 5 cm hin völlig thrombotisch verschlossen. Die Wandung der Arterie in diesem Bezirk ist kalkig skerotisch und stark atheromatös. Das Ausbreitungsgebiet dieses verschlossenen Astes entspricht ziemlich genau dem großen, vorher erwähnten Schwielengebiet.

Die Arteria circumflexa, im Anfangsteil aufgeschnitten bis 11 mm im Umfang messend, ist weit; sie zeigt flache, atheromatöse, kaum verkalkende Einlagerungen und erstreckt sich als gut zu verfolgendes Gefäß an der linken Herzkante abwärts, wobei sie die benachbarten Abschnitte der Hir terwand des linken Ventrikels noch mit versorgt. Sie hat deutliche Anastomosen über die untere Vorderwand des linken Ventrikels hinweg zur unteren noch thrombusfreien Descendens.

Die rechte Kranzarterie klafft im allgemeinen aufgeschnitten bis zu etwa 11 mm im Anfangsteil. Abgesehen von der erwähnten leichten Einengung des Ostiums zeigt sie sonst keine Verengerungen. Im Anfangsteil herdförmige, spangenartige Verkalkungen mit Atherom. Die Arterie läßt sich im hinteren Sulcus bis nahe an die linke Herzkante verfolgen, wo offenbar Verbindungen zur Circumflexa bestehen. Der Ramus descendens posterior ist klein. Dafür ziehen eine größere Anzahl kleinerer Äste an der Hinterwand des rechten Ventrikels, sowie am größten Teil der Hinterwand des linken Ventrikels nach abwärts. Über die untere Vorderwand des rechten Ventrikels ziehen deutliche Anastomosen zur unteren Hälfte der hier thrombusfreien Descendens.

Wenn man das Zustandekommen der verhältnismäßig großen Myokardschwielen des linken Ventrikels mit den Zirkulationsverhältnissen der Kranzarterien vereinbaren will, so ist die Möglichkeit zu folgender Erklärung gegeben:

Die Schwiele, die fast Handtellergröße erreicht, entspricht dem Ausbreitungsgebiet des verschlossenen Ramus descendens, in dem sich eine alte organisierte Thrombose findet. Da aber bei Verschluß nur *eines*

Hauptastes solche großen Infarkte bzw. Schielen nicht zu entstehen pflegen, wenn die übrigen Äste durchgängig sind, muß nach der Möglichkeit von Zirkulationsstörungen auch in den anderen Ästen gesucht werden.

Sowohl die Circumflexa wie auch die rechte Coronaria sind an und für sich trotz gewisser atherosklerotischer Veränderungen im ganzen Verlauf ziemlich weit und gut durchgängig. Dabei versorgt die Circumflexa die obere Vorderwand des linken Ventrikels und nur einen verhältnismäßig kleinen Abschnitt der Hinterwand nahe der Herzkante. Sonst hat die rechte Coronaria außer ihrem Abschnitte am rechten Ventrikel noch den größten Teil der Hinterwand des linken Ventrikels mit übernommen. Beide Äste haben deutliche Anastomosen an der Vorderwand zu der unteren Hälfte des Ramus descendens anterior und der linken Coronarie, d. h. zu dem Abschnitt, der unterhalb der Thrombose frei geblieben ist. Außerdem besteht eine große Anastomose im hinteren Sulcus zwischen rechter Coronararterie und Circumflexa.

Die zusätzliche Zirkulationsstörung ist in dem besonderen Abgang der linken Coronararterie zu suchen. Bei dem hohen Abgang derselben und dem fast tangentialen Verlauf des langen Anfangsstückes der linken Coronaria ist es durch Ausbuchtung der Klappentaschen in der sehr weiten und dünnwandigen Aorta zu intermittierender Drosselung dieses Gefäßes gekommen. An der Abgangsstelle bildet der untere Rand der Arterienöffnung förmlich eine Klappe und die starke Erweiterung der Arterienöffnung deutet auf das immer gewaltsamer werdende Eindringen des Blutes. Da die Descendens durch thrombotischen Verschluß ausgeschaltet wurde, mußte sich die Drosselung vorwiegend in der Circumflexa auswirken. Die rechte Coronaria mit relativer Verengerung der Abgangsöffnung war kein vollgültiger Ausgleich.

Damit ist gezeigt, wie auch eine derartige Anomalie einer hoch abgehenden Kranzarterie ihre Bedeutung für die Funktion der Blutversorgung erlangen kann. Der zuletzt beschriebene Fall schließt sich in seinem Mechanismus damit dem vorhergehenden an, wenn auch die Ätiologie der Gefäßdrosselung in beiden Fällen verschieden ist.

Zusammenfassung.

1. Es werden seltene Mißbildungstypen besonderen Verlaufes der Kranzarterien beschrieben.

2. Bei Abgang der Circumflexa aus dem rechten Coronarostium und schlingenförmigen Verlauf um die Aortenwurzel können funktionelle Störungen durch Drosselung des Gefäßes eintreten. Ein Fall plötzlichen Todes mit derartiger Kranzarterienmißbildung wird beschrieben.

3. Beim Taschensinusaneurysma der zweiklappigen Aorta und bei hohem Abgang der Coronararterien aus der Aorta ascendens können ebenfalls auf mechanischem Wege schwere Zirkulationsstörungen ausgelöst werden.

Schrifttum.

[1] *Kintner, A. R.:* Anomalous origin and cours of the left coronary artery. Arch. of Path. **12**, 586 (1931). — [2] *Gallavardin, L.* u. *P. Ravault:* Anomalie d'origine de la coronaire antérieure. Lyon méd. **136**, 270 (1925). — [3] *Bochdalek:* Anatomische Beiträge III. Anormaler Verlauf der Kranzarterien des Herzens. Virchows Arch. **41**, 260 (1867). — [4] *Koch* u. *Lin:* Über die Formen des Coronarverschlusses, die Änderungen imCoronarkreislauf und die Beziehungen zur Angina pectoris. Beitr. path. Anat. **90** (1932). — [5] *De Vries:* Über Abweichungen in der Zahl der Semilunarklappen. Beitr. path Anat. **64**, 39 (1918). — [6] *Walcher:* Ein Fall von zweiteiligen Aortenklappen mit Aneurysmen beider Sinus Valsalvae. Virchows Arch. **234**, 73 (1921). — [7] *Orsós, F.:* Die Struktur der Aorta ascendens und ihre pathologische Bedeutung. Verh. dtsch path. Ges. **26**, 365 (1931).

Lebenslauf.

Ich Friedrich Ernst Born bin am 7. 12. 1907 in Magdeburg als Sohn des Kaufmanns Richard Ernst Born geboren. Ich besuchte vom Herbst 1914 bis Ostern 1917 das Elisabeth Rosenthal-Lyzeum und von da an das König Wilhelms-Gymnasium in Magdeburg. Von Ostern 1920 bis März 1927 war ich auf dem staatl. Gymnasium zu Salzwedel, wo ich am 8. 3. 1927 die Reifeprüfung bestand. Die ersten 5 Semester studierte ich in Tübingen, die übrigen brachte ich in Kiel und Berlin zu. Am 7. 3. 1930 bestand ich in Berlin das medizinische Vorexamen, am 7. 2. 1933 ebenfalls in Berlin das Staatsexamen. Vom 1. März bis 31. August 1933 war ich als Medizinalpraktikant im Pathologischen Institut des Städt. Krankenhauses Westend und vom 1. September 1933 bis 28. Februar 1934 auf der 1. Inneren Abteilung desselben Krankenhauses tätig. Am 1. März 1934 wurde ich approbiert und arbeite z. Zt. als Hilfsarzt im Pathologischen Institut des Städt. Krankenhauses Westend.